CNR 2014
oncologia urgência
TRÓIA 7-8-9 Maio

Embolização Endovascular da Hemorragia Renal Aguda

Andrade, L.C.[1]; Baptista, M.[2]; Costa, J.F. [1]; Gil-Agostinho, A.[1]; Carvalheiro, V.[1]; Donato, P.[1]

[1] Departamento de Imagiologia, Centro Hospitalar e Universitário de Coimbra, Coimbra
[2] Serviço de Imagiologia, Hospital José Joaquim Fernandes, Beja

Universidade de Coimbra
Clínica Universitária de Radiologia
ADI Associação para o Desenvolvimento da Imagiologia nos CHUC
CHUC Centro Hospitalar e Universitário de Coimbra

INTRODUÇÃO

- A hemorragia renal é uma situação ameaçadora da vida

- Múltiplas causas: biópsia, nefrostomia percutânea, nefrolitotripsia, cirurgia, trauma, rotura espontânea de massas renais

- A embolização da artéria renal tem sido utilizada com sucesso para o controlo da hemorragia renal, independentemente da sua etiologia, desde os anos 70.

Bookstein JJ, Ernst CB (1973) Vasodilatory and vasoconstrictive pharmacoangiographic manipulation of renal collateral flow. Radiology 108:55–59

Chuang VP, Reuter SR, Walter J, Foley WD, Bookstein JJ (1975) Control of renal hemorrhage by selective arterial embolization. Am J Roentgenol Radium Ther Nucl Med 125:300–306

- Actualmente a embolização supra-selectiva da artéria renal é uma técnica efectiva e minimamente invasiva para o tratamento da hemorragia renal, permitindo uma terapêutica mais directa que minimiza a perda da função renal.

Beaujeux R, Saussine C, al-Fakir A et al (1995) Superselective endovascular treatment of renal vascular lesions. J Urol 153:14–17

MATERIAIS E MÉTODOS

DOENTES

- Foram revistos os processos clínicos e radiográficos dos doentes submetidos a embolização renal por hemorragia aguda na unidade de Radiologia de Intervenção do CHUC entre janeiro de 2008 e dezembro de 2013.

- As seguintes variáveis foram obtidas a partir da consulta dos processos clínicos e radiográficos: idade, sexo, manifestação clínica, hemoglobina pré e pós-procedimento, achados angiográficos, localização do local de hemorragia, agentes embólicos utilizados, complicações e *outcome*.

- Análise estatística: IBM SPSS Statistics 22

MATERIAIS E MÉTODOS

TÉCNICA

Todas as embolizações foram realizadas por um Radiologista de Intervenção com mais de 5 anos de experiência

- Punção da artéria femoral direita – Técnica de Seldinger após anestesia local (lidocaína 1%)
- Colocação de introdutor ou bainha 5Fr ou 4Fr
- Aortografia inicial através de cateter pigtail – demonstração das artérias renais e identificação de artérias acessórias.
- Realização de angiografia selectiva da artéria renal para identificação do local / causa da hemorragia
- Cateterização supra-selectiva do ramo sangrante
- Embolização

- O tamanho e número de coils utilizados foram dependentes do calibre do vaso a embolizar (tamanho dos coils ligeiramente superiores ao calibre do vaso)

- Foram realizados controlos intermitentes com injecção de contraste manual entre a colocação dos coils (verificar o grau de oclusão, identificar complicações e avaliar a posição do cateter)
- Angiografia renal pós-embolização para demonstrar a oclusão do segmento vascular embolizado e a patência dos restantes vasos renais.

RESULTADOS

- Entre janeiro de 2008 e dezembro de 2013, um total de 25 pacientes consecutivos foram submetidos a embolização supra-selectiva da artéria renal para tratamento de hemorragia renal.

- Todos os pacientes foram diagnosticados previamente por Angio-TC

CARACTERIZAÇÃO DA POPULAÇÃO

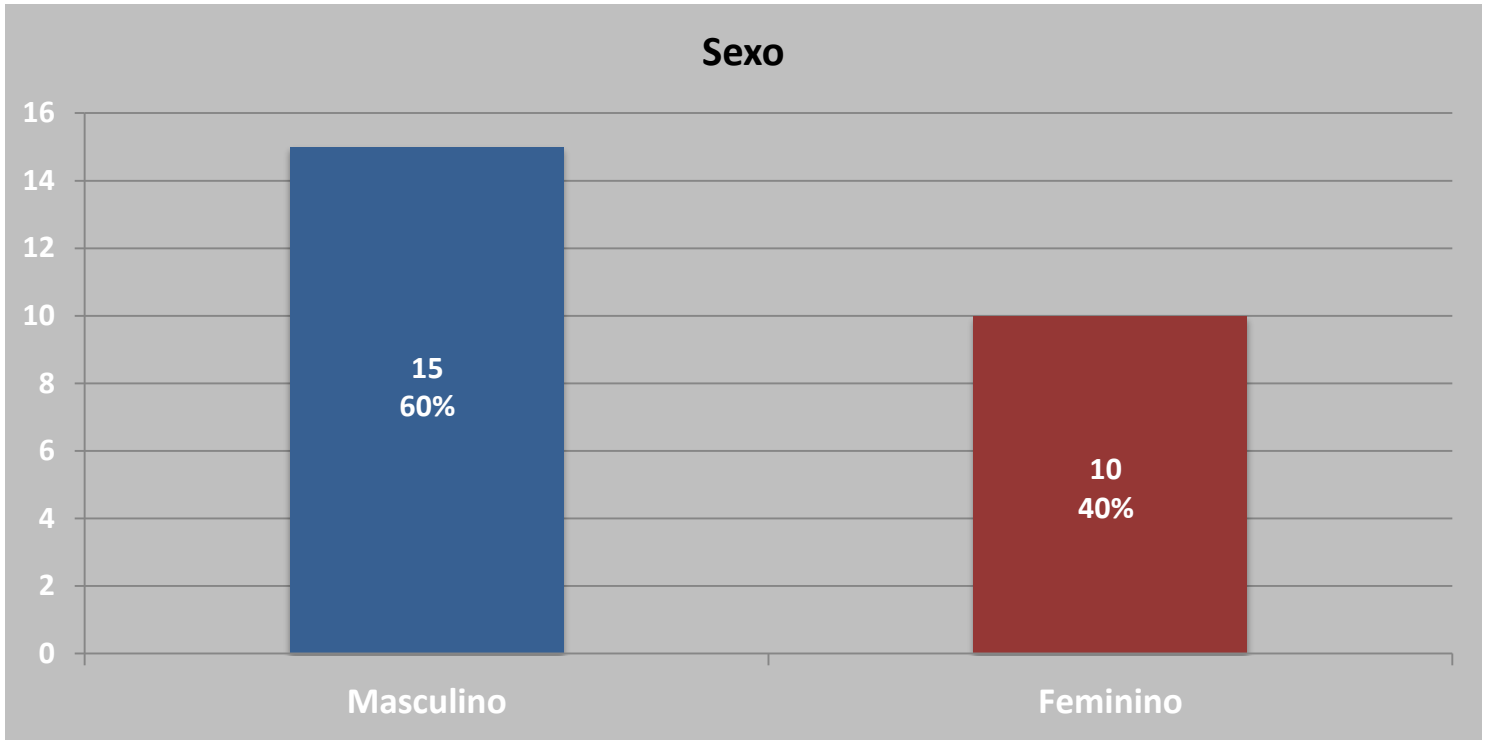

RESULTADOS

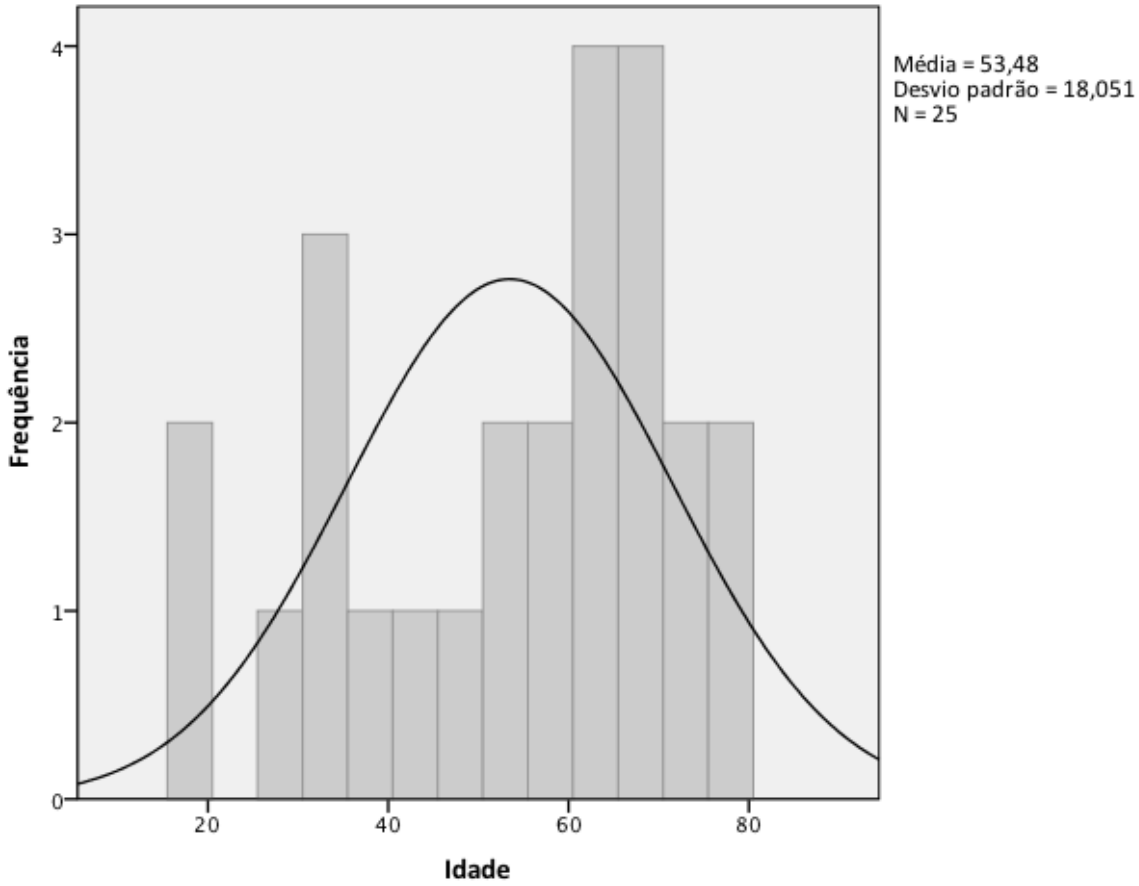

Sexo Masculino

Idade

Média 58,13
Desvio padrão 15,743
Mínimo 18
Máximo 76

Sexo Feminino

Idade

Média 46,50
Desvio padrão 19,828
Mínimo 19
Máximo 78

RESULTADOS

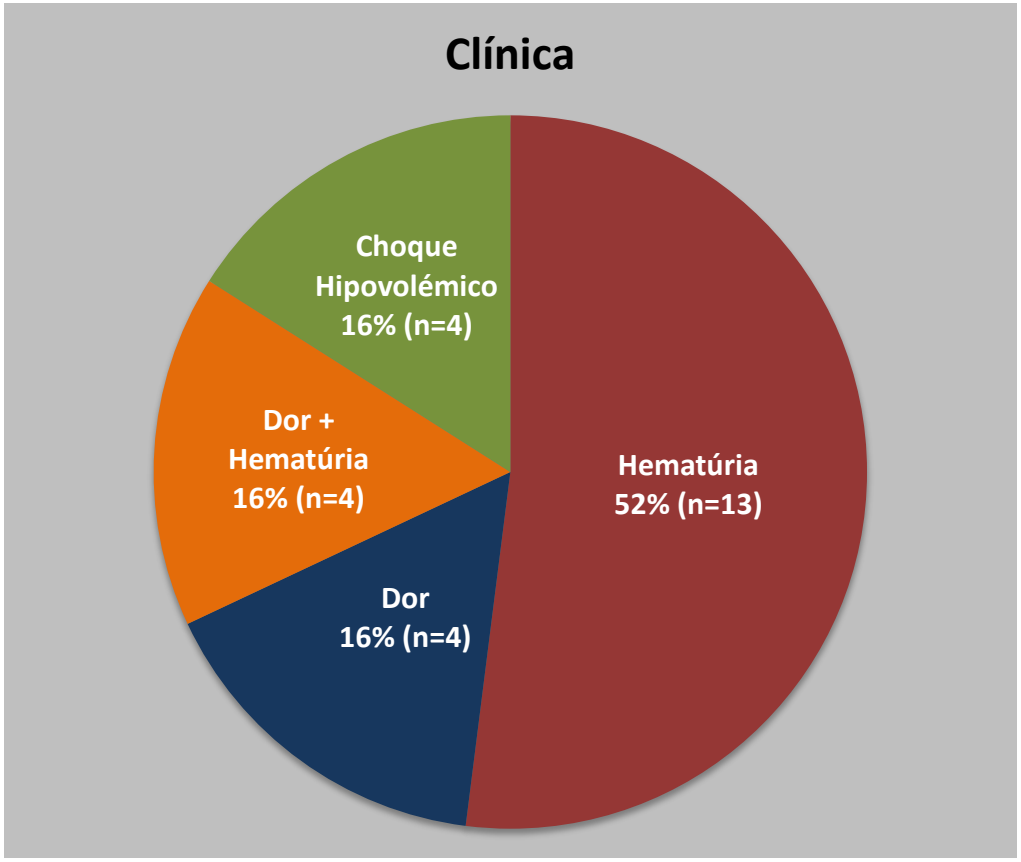
Clínica
Choque Hipovolémico 16% (n=4)
Dor + Hematúria 16% (n=4)
Hematúria 52% (n=13)
Dor 16% (n=4)

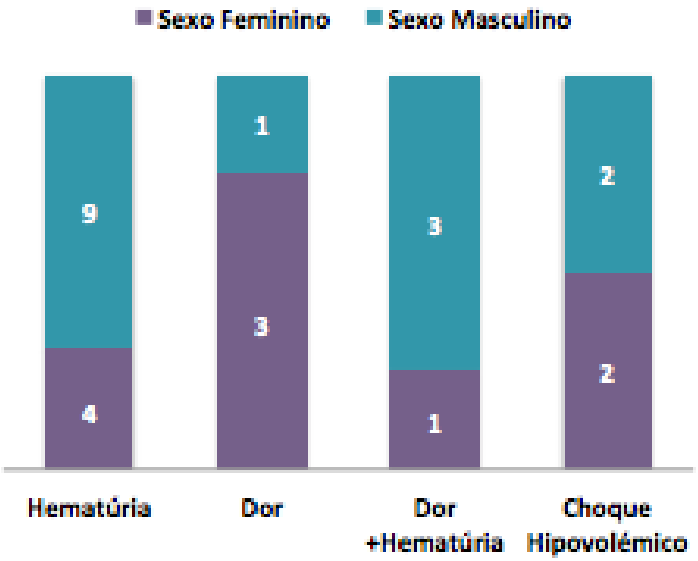
Sexo Feminino
Sexo Masculino
9
4
1
3
3
1
2
2
Hematúria
Dor
Dor +Hematúria
Choque Hipovolémico

LOCALIZAÇÃO DA HEMORRAGIA

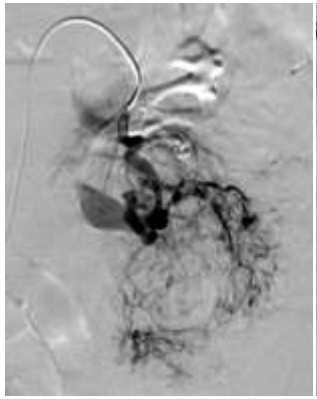

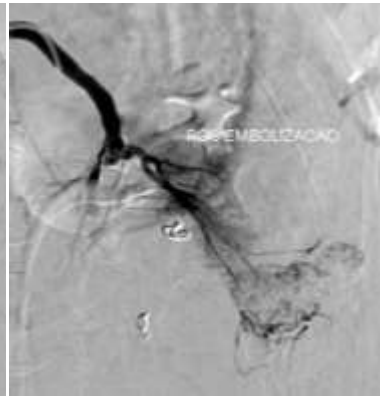

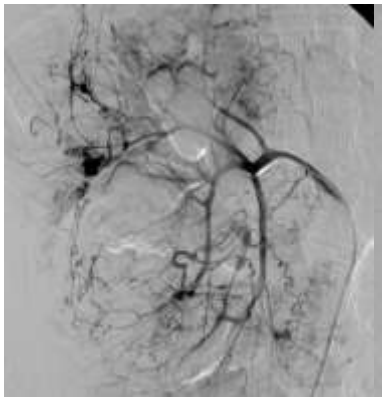

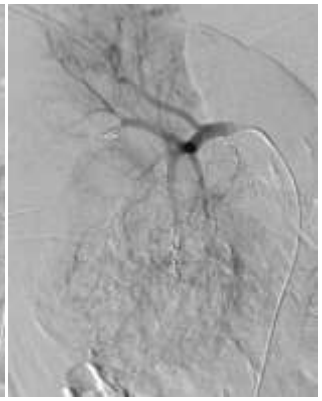

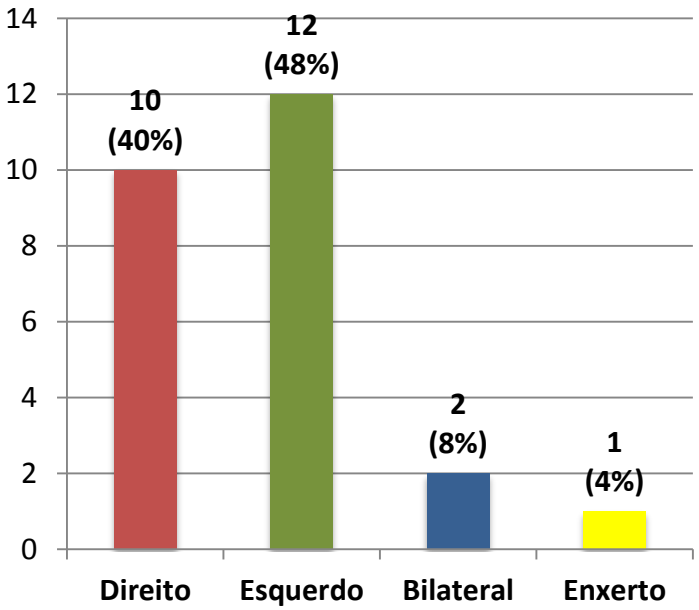

LOCALIZAÇÃO DA HEMORRAGIA

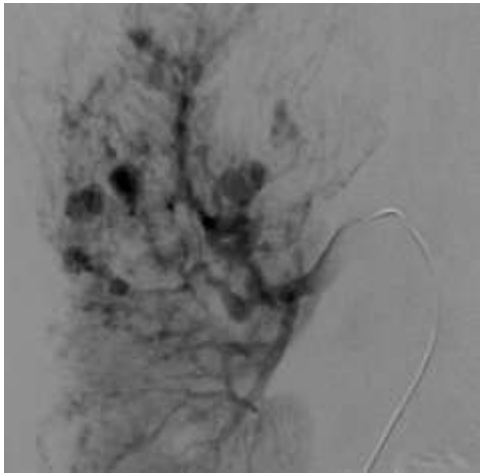

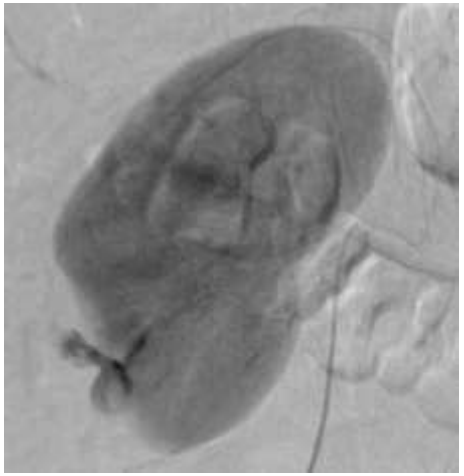

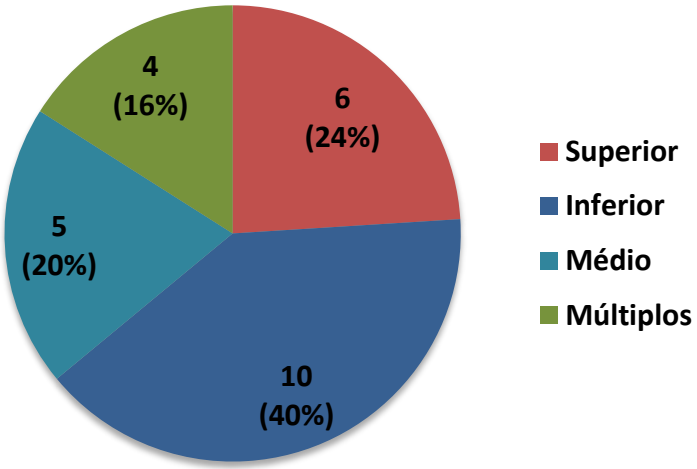

ETIOLOGIA DA HEMORRAGIA

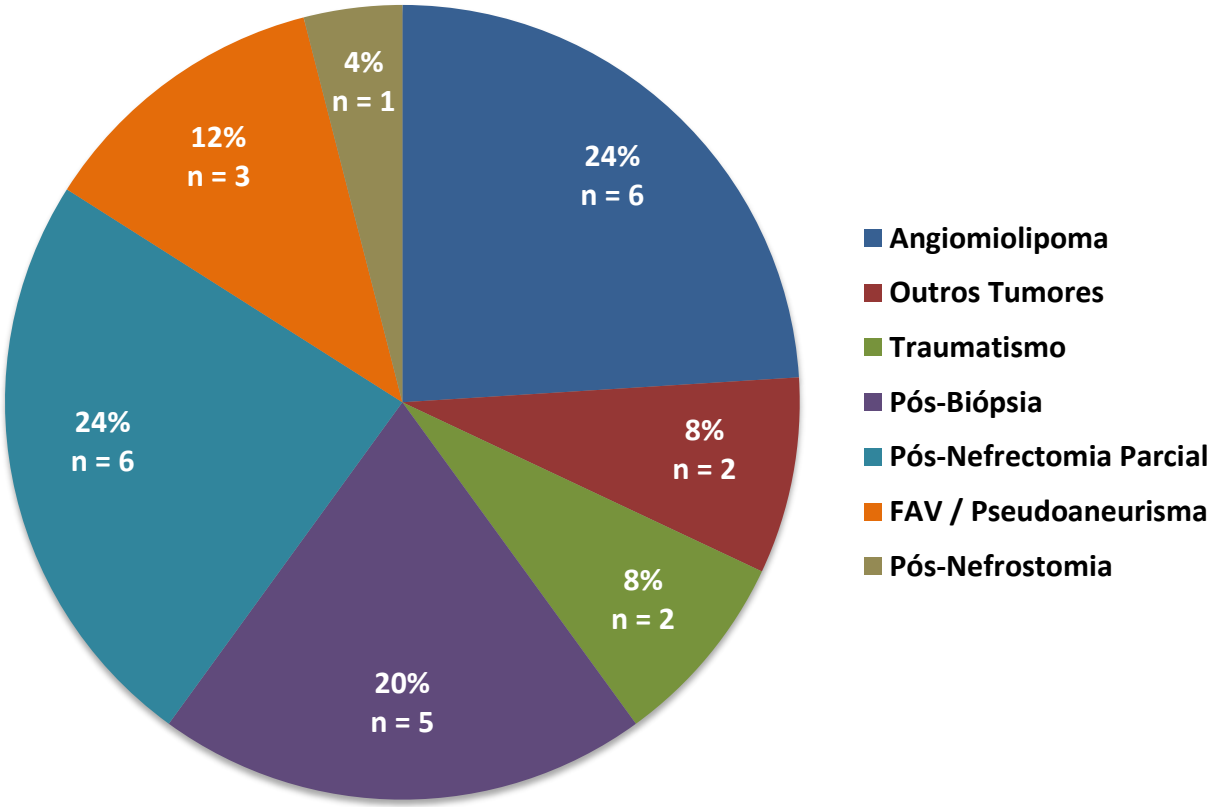

ACHADOS ANGIOGRÁFICOS

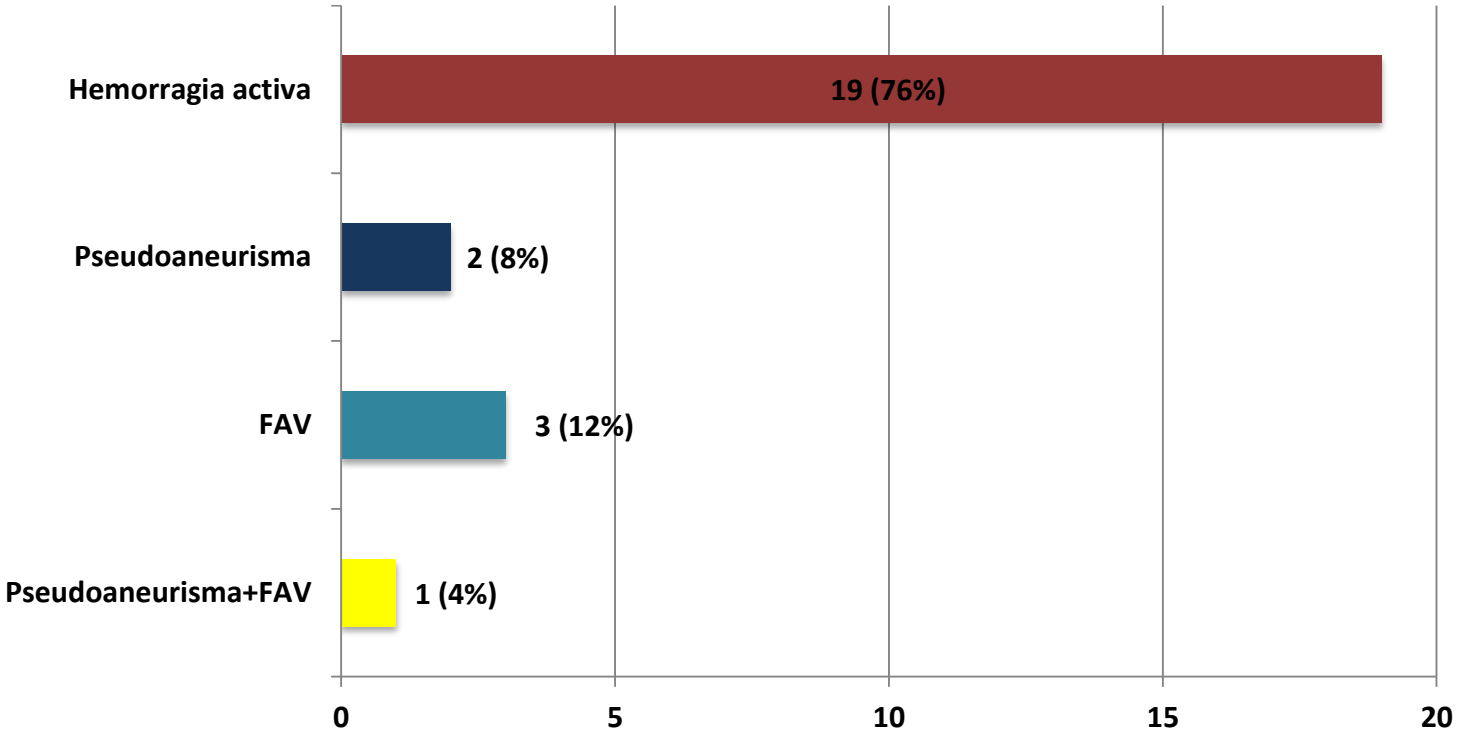

RESULTADOS

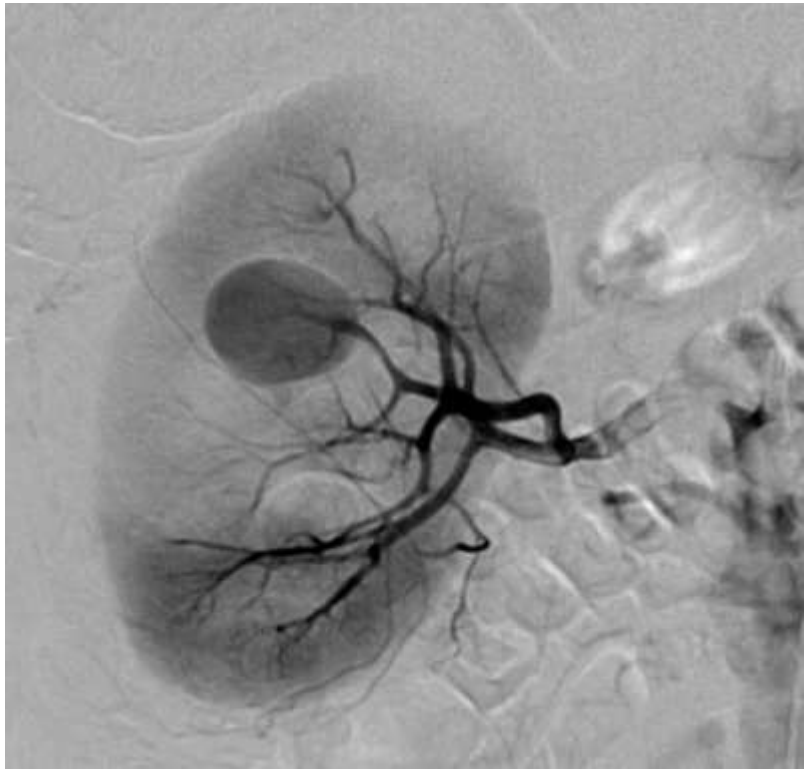

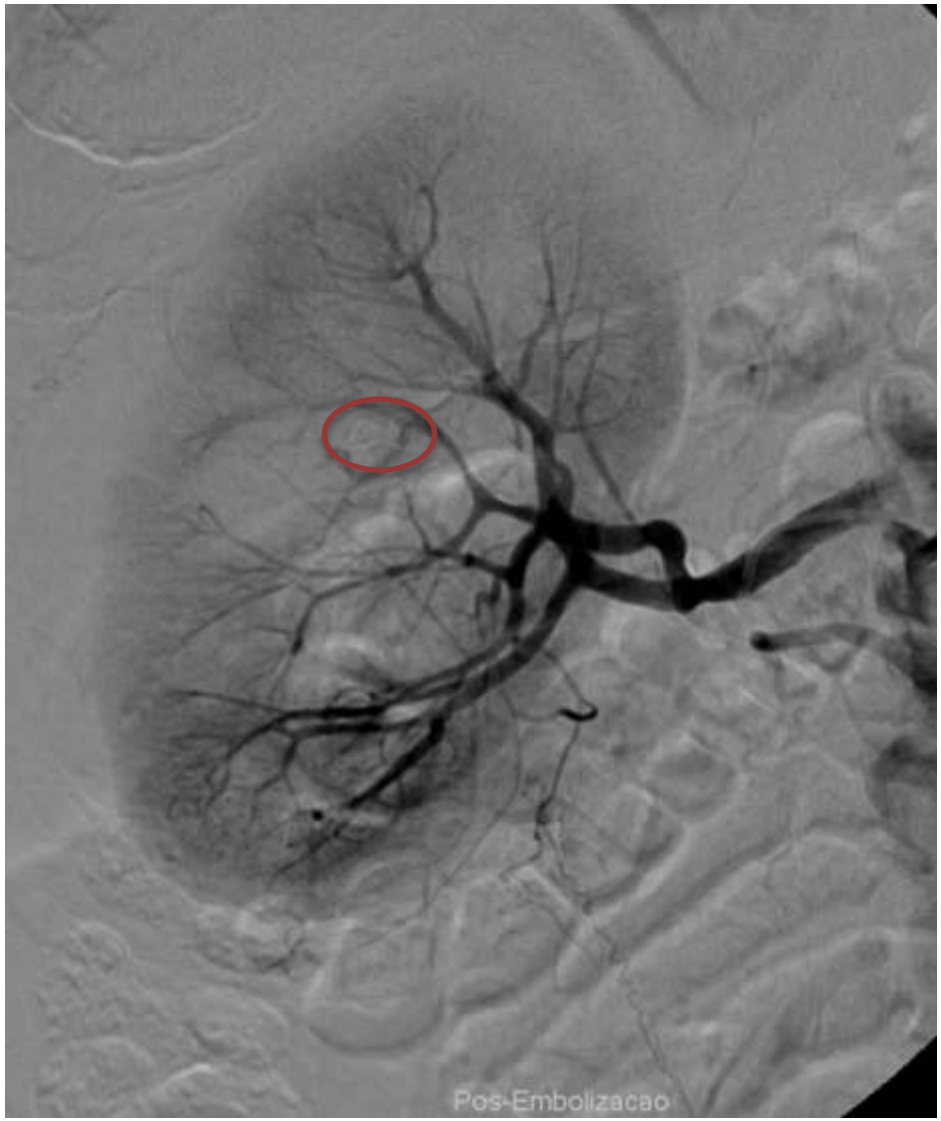

RESULTADOS

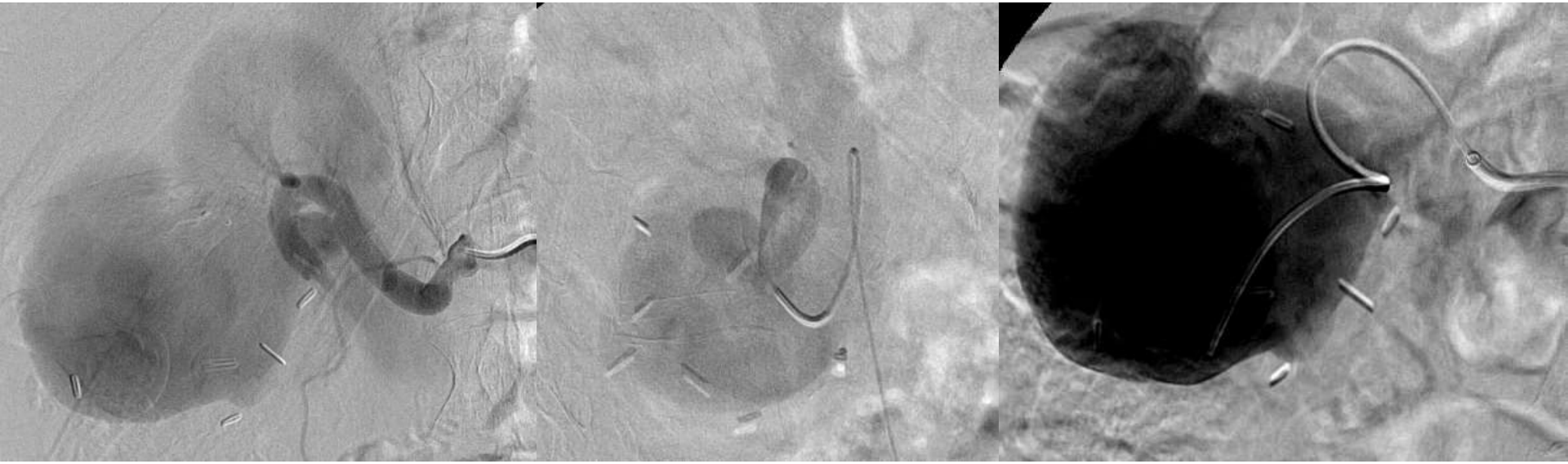

RESULTADOS

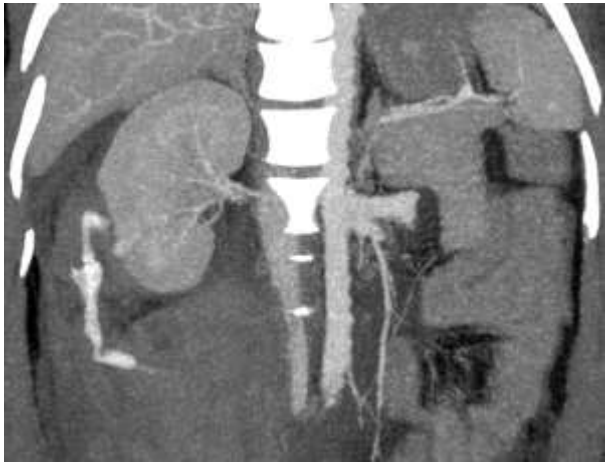

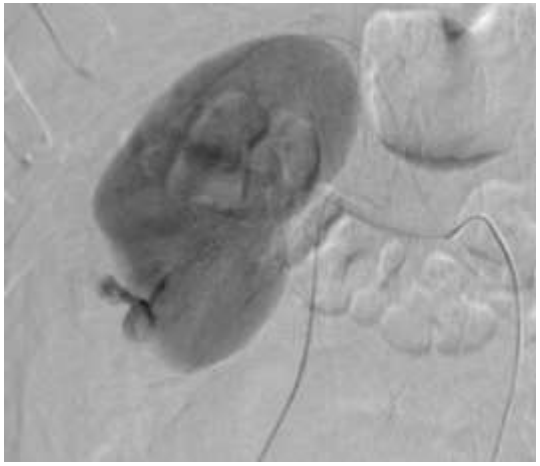

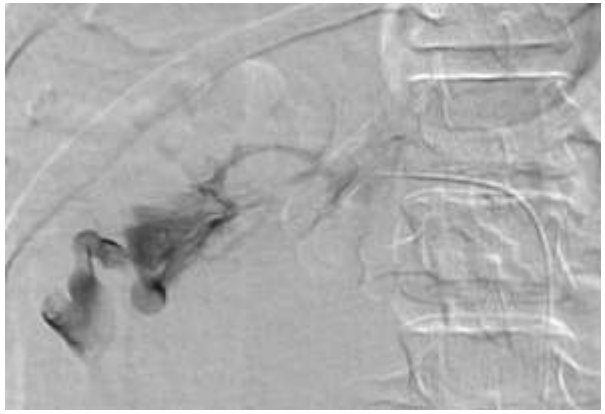

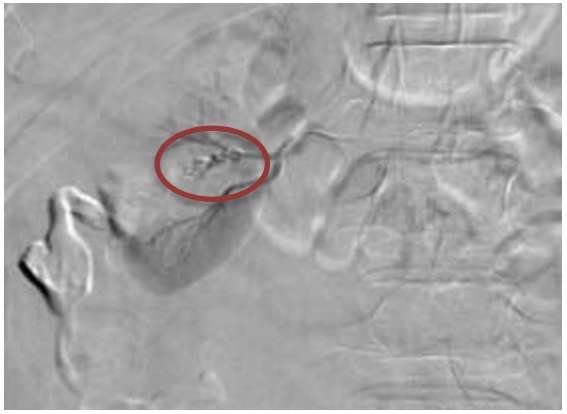

RESULTADOS

MATERIAL DE EMBOLIZAÇÃO

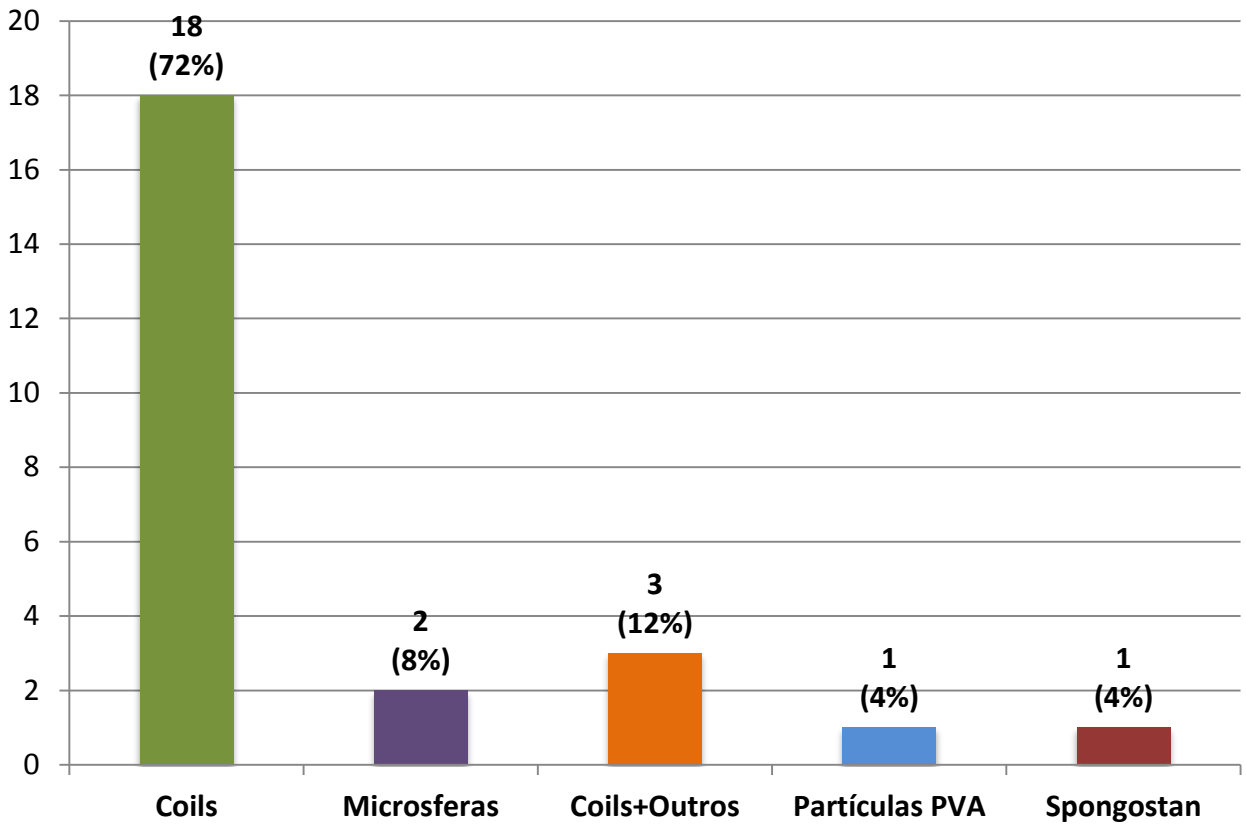

RESULTADOS

- Hemoglobina média na apresentação (n=21): 8.257g/dl

Mínimo: 5.9g/dl

Máximo: 10.1g/dl

- Hemoglobina média na primeira semana após a embolização (n=20): 9.825g/dl

Mínimo: 8.0g/dl

Máximo: 13.9g/dl

Limitação: informação acerca da realização de transfusão sanguínea antes ou após procedimento não disponível para todos os pacientes.

SUCESSO TÉCNICO E RECORRÊNCIA

- **Em 24 doentes (96%) ocorreu resolução da hemorragia após embolização supra-selectiva da artéria renal.**
- Houve **recorrência da hemorragia em 4 doentes (16%)** num período de 7 dias.
- Todos os doentes com recorrência da hemorragia foram submetidos a um segundo procedimento de embolização.
- Em dois pacientes foram identificados novos locais de hemorragia e nos outros dois os coils encontravam-se no local esperado mas condicionando apenas uma embolização parcial.

RESULTADOS

SUCESSO TÉCNICO E RECORRÊNCIA

- **Taxa de sucesso da re-embolização: 75% (3/4)**

- Num paciente a re-embolização não condicionou a paragem da hemorragia (múltiplos locais de hemorragia) e este foi submetido a nefrectomia total.

COMPLICAÇÕES

- **Taxa de Complicações: 12%** (3 doentes):

  - 2 pacientes desenvolveram Síndrome Pós-Enfarte
  - 1 abcesso renal, que culminou em nefrectomia total.

LIMITAÇÕES

- Estudo Retrospectivo
- Centro de Referência (Aplicabilidade a outros Centros – Radiologistas de Intervenção com experiência)
- Nenhum dos doentes foi submetido a cintigrafia renal para avaliação da perda de função renal pós-embolização.
- Provável ausência de registo de complicações minor pós-embolização

Somani BK, Nabi G, Thorpe P, et al. Post-embolisation syndrome (PES) following renal angioembolisation: does underlying disease matter? *Eur Urol*. 2005;4:189.

Ginat DT, Saad WE, Turba UC. Transcatheter renal artery embolization: clinical applications and techniques. Tech Vasc Interv Radiol 2009;12(4):224–239

CONCLUSÕES

- A principal manifestação clínica é a hematúria macro/microscópica.
- A iatrogenia (biópsia, nefrostomia, nefrectomia parcial) é uma importante causa de hemorragia renal.
- A embolização supra-selectiva da artéria renal é um procedimento com grande sucesso técnico se realizado por radiologistas de intervenção experientes.
- A cirurgia geralmente é sugerida quando a embolização falha. No entanto, tendo em conta a taxa de sucesso da re-embolização, esta deve ser ponderada sobretudo nos doentes hemodinamicamente estáveis, para evitar a nefrectomia total.
- Procedimento relativamente seguro.

OBRIGADA